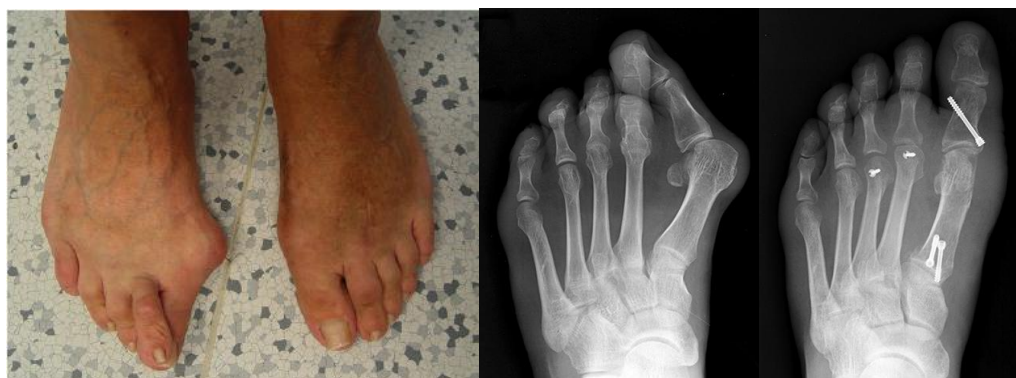

Operace přednoží

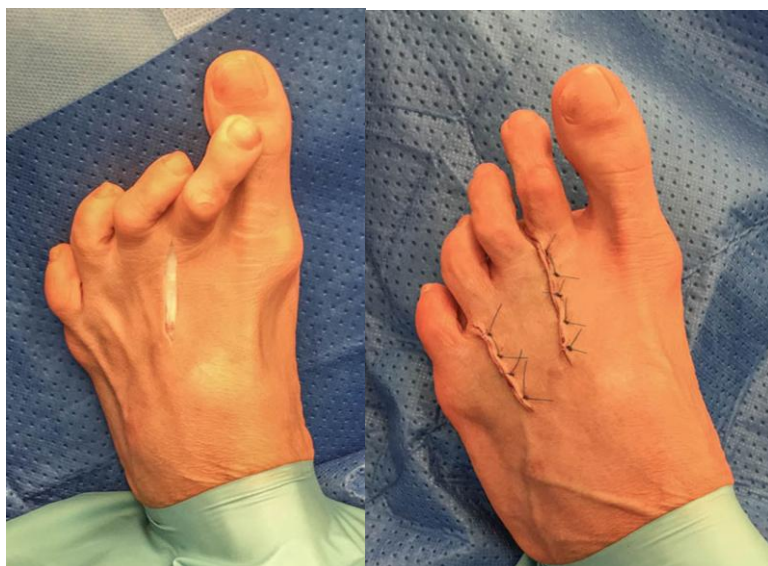Hallux valgus - (vbočený palec) nejčastější statická deformita. Vznik ovlivňuje vrozená dispozice a typ obuvi. Především dámská módní obuv napomáhá rozvoji deformity.

Pokud jsou bolesti a postavení palce nohy vadí v obuvi indikujeme operaci. Na našem ortopedickém oddělení používáme více operačních metod, podle závažnosti deformity. Vždy při operaci musíme narovnat do osy metatarzální kost a fixujeme titanovými šroubky. Po operaci se končetina může zatěžovat nášlapem (je-li deformita malá), nebo pacient musí 5 týdnů končetinu nezatěžovat a chodit o berlích (těžší deformity). Operační pobyt v nemocnici je 2 dny.

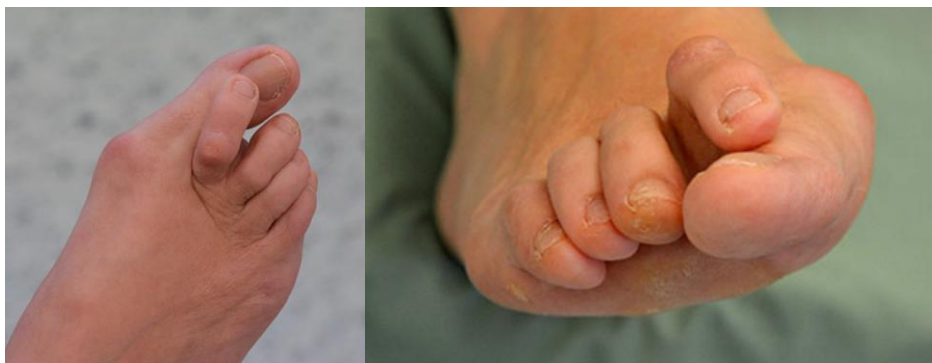na obrázku snímky před operací a po operaci



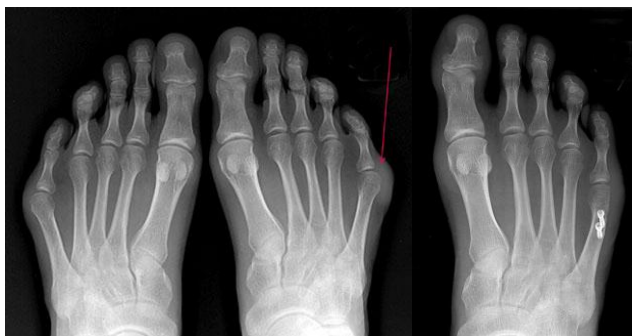Deformity malých prstů nohy - (kladívkové, drápovité, vtočené prsty) deformity mohou být především v obuvi bolestivé, vytvářejí se výrazné otlaky. Lehká stadia jde dobře ovlivnit bandážemi prstů náplastí nebo zakoupenými ortopedickými pomůckami. Těžší deformity operujeme. Většinou všechny prsty najednou. Uvolňují se zkrácené šlachy a kloubní pouzdra, tuhé výrazné deformity se operují na kosti. Doba léčení je stejná jako při operaci hallux valgus.



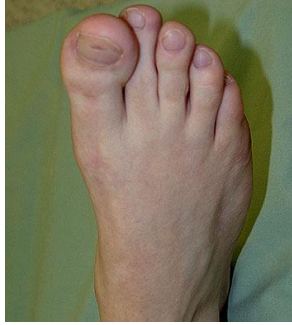
Prasklina plantární ploténky kloubu nohy - porucha začíná bolestí po zátěži II. a III. základního kloubu prstu na noze. Kloub je oteklý a v nášlapu bolestivý. Jedná se o první stadium otoku, poté chrupavčitá ploténka praskne a prst začne měnit svoje postavení. Vyjíždí nad ostatní prsty a má tendenci se stáčet na stranu. V prvním stadiu otoku je nutné prstu ulevit od zátěže obuví s měkkou podešví a fixovat základní kloubek tapem. Když už je deformita vytvořena, přichází operační léčení. Prst lze narovnat, ale po operaci bývá lehce omezený rozsah pohybu kloubku.



Otlak základního kloubu V. prstu - je podmíněn tvarem hlavičky V. metatarzální kosti v kombinaci s úzkou obuví. V počátečním období pomohou vložky do bot které nadzdvihnou klenbu zúží nohu a širší měkká obuv. Je-li výrazný otlak musíme operovat. Operace spočívá v modelaci kosti V. metatarsu a V. kloubku. Odlehčení po operaci na měsíc je nutné, ale omezeně našlapovat pacient může.



Hallux valgus interphalangeus - (vbočený palec v mezičlánkovém kloubu) deformita se kterou vyhledají lékaře většinou děti nebo mladí lidé. Drobná deformita se neléčí, překáží-li v obuvi a nebo jsou bolestivé otlaky operujeme. Základní článek prstu narovnáme a sešroubujeme titanovým šroubkem.



převzato z www.filip-cb.cz